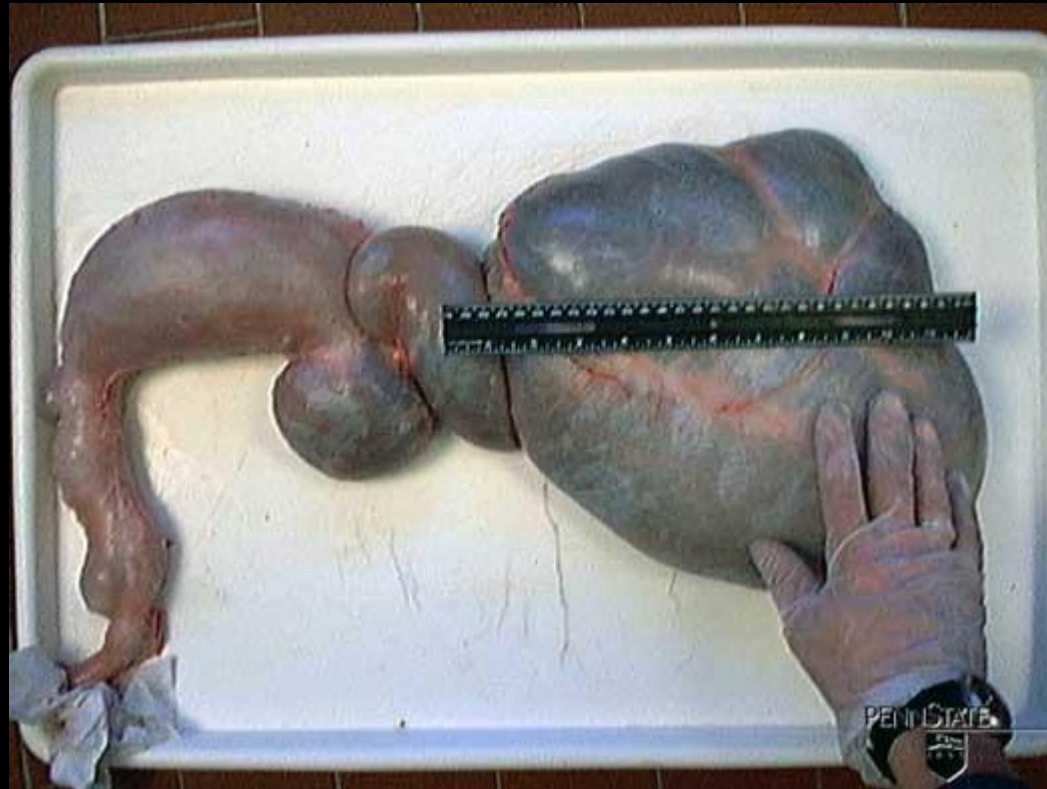
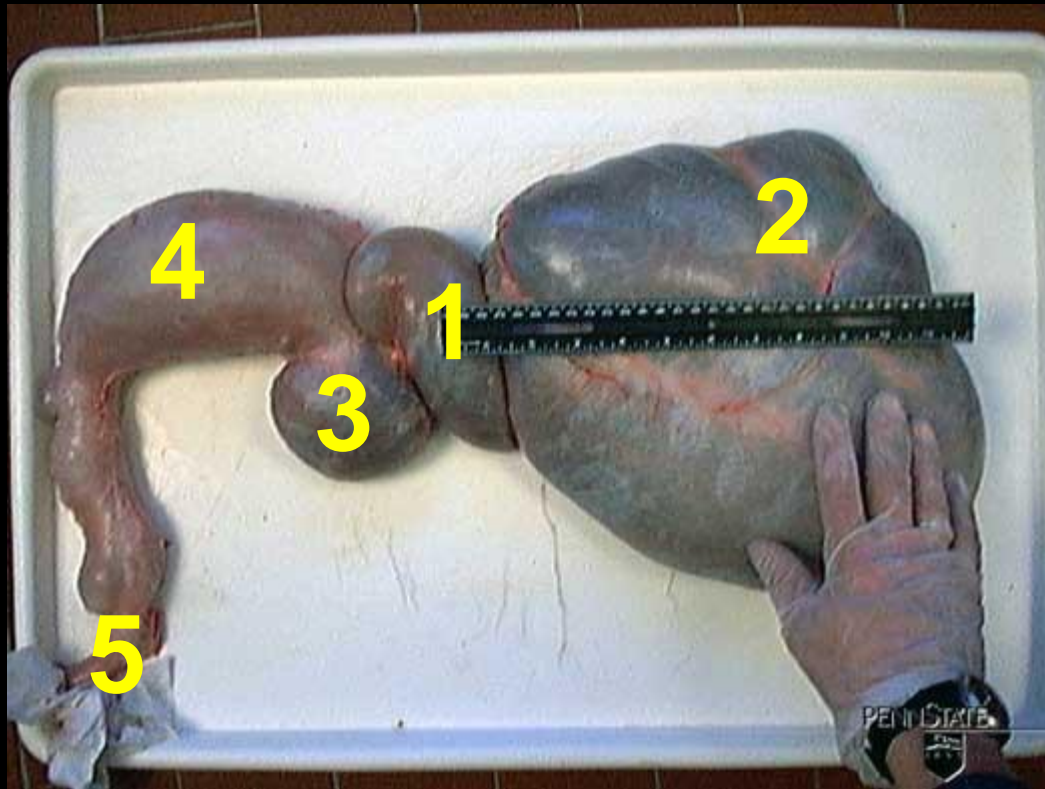


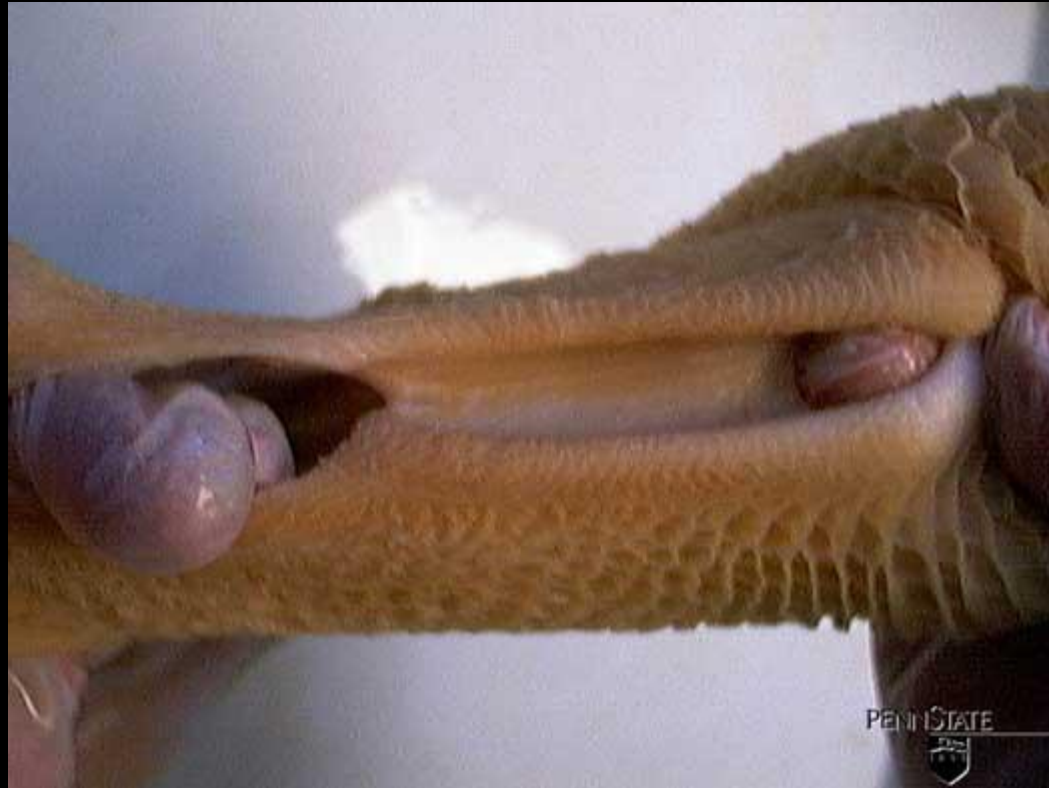Pensontwikkeling bij het kalf



Magenstelsel van een 6 weken oud kalf



Slokdarmsleuf



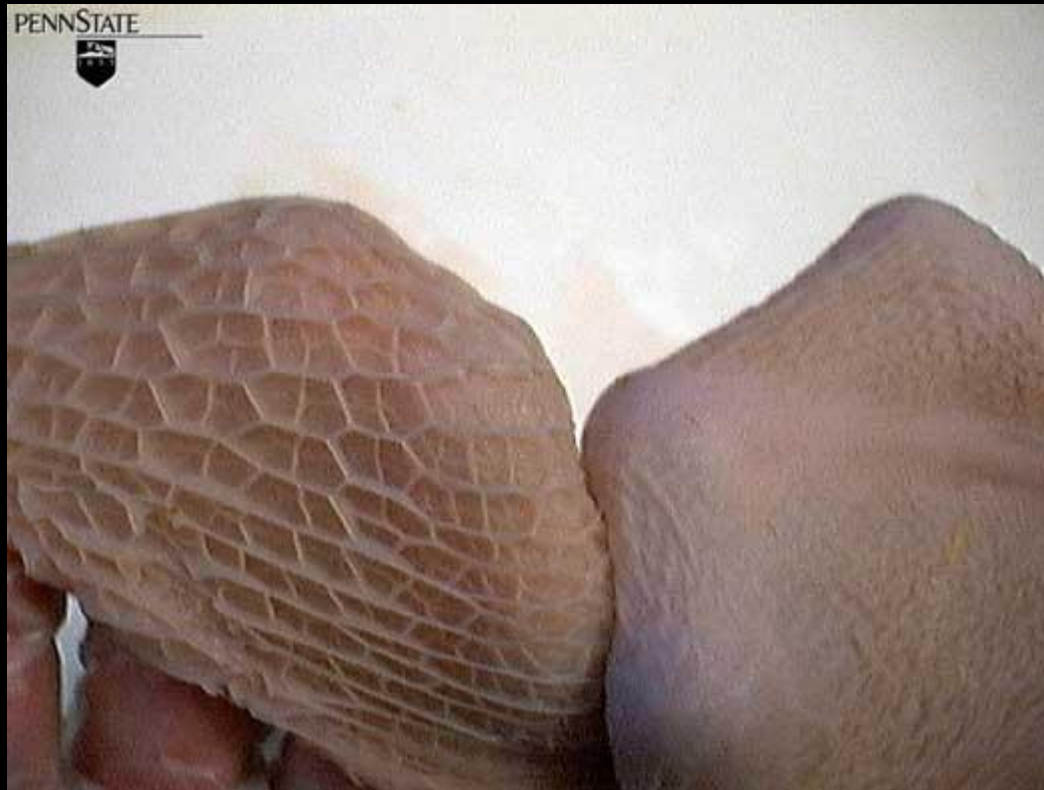Welk kalf heeft het best ontwikkelde pens?



Film: Pens ontwikkeling bij het kalf

<http://www.youtube.com/embed/7kzuUGLOg8>

Kalf van 6 weken oud (1).
Rantsoen met alleen melk.



Kalf van 6 weken oud (2).
Rantsoen met melk en hooi.



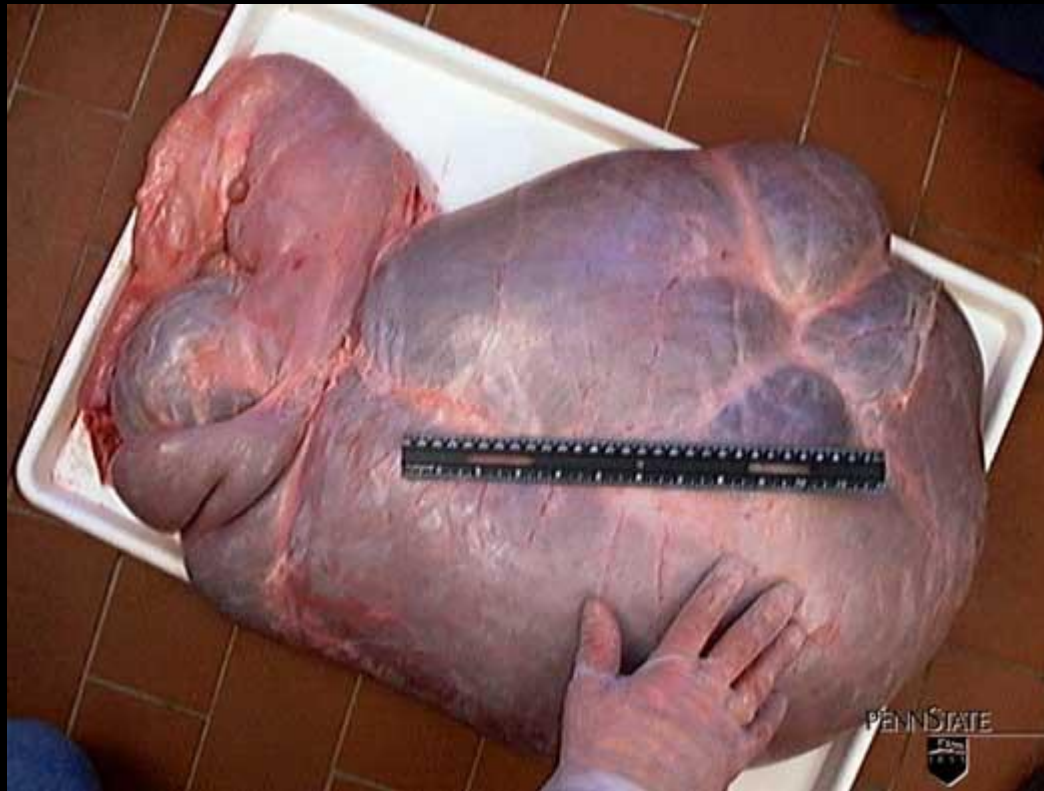
Kalf van 6 weken oud (3).
Rantsoen met melk, hooi en jongveebrok.



**Kalf van 6 weken oud (4).
Rantsoen met melk en jongveebrok.**



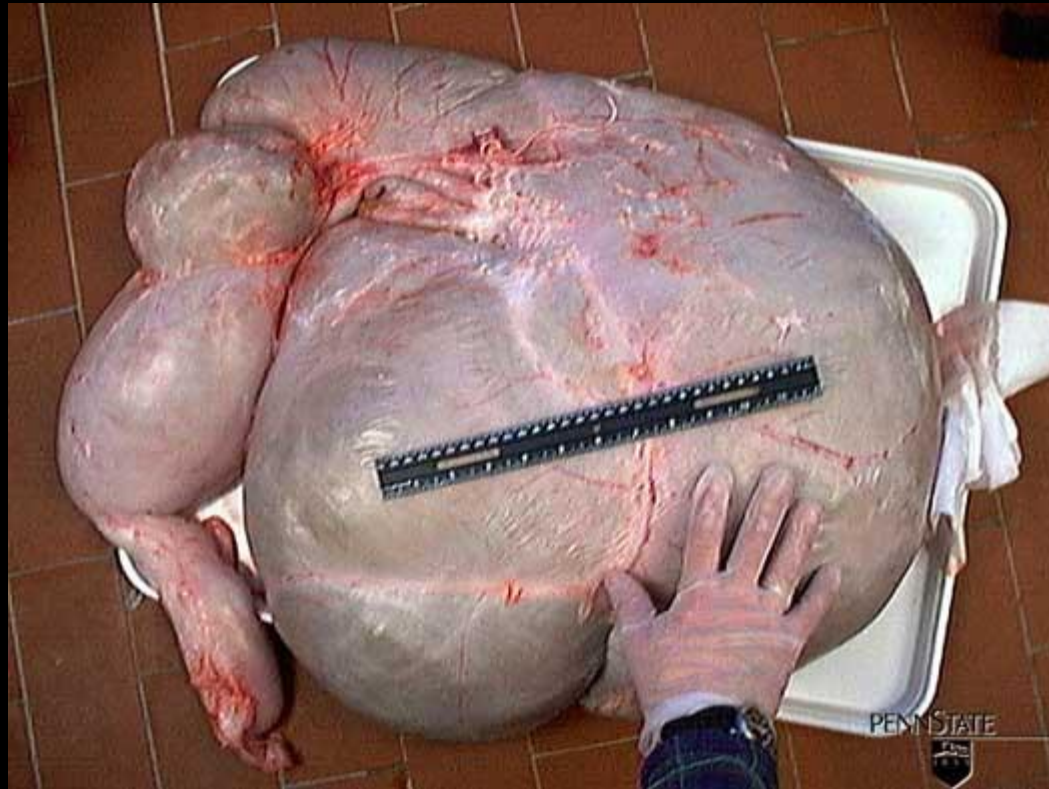Kalf van 12 weken oud (1).
Rantsoen met melk, hooi en brok.



Kalf van 12 weken oud. Rantsoen met melk, hooi en brok.
Goed ontwikkelde penspapillen → groter pensoppervlak
Donkere kleur vanwege goede doorbloeding



Kalf van 12 weken oud (2).
Rantsoen met melk en onbeperkt hooi.



Kalf van 12 weken oud. Rantsoen met melk en hooi.
Korte penspapillen → Geen pensontwikkeling
Bleke kleur → weinig doorbloeding

